[illegible]

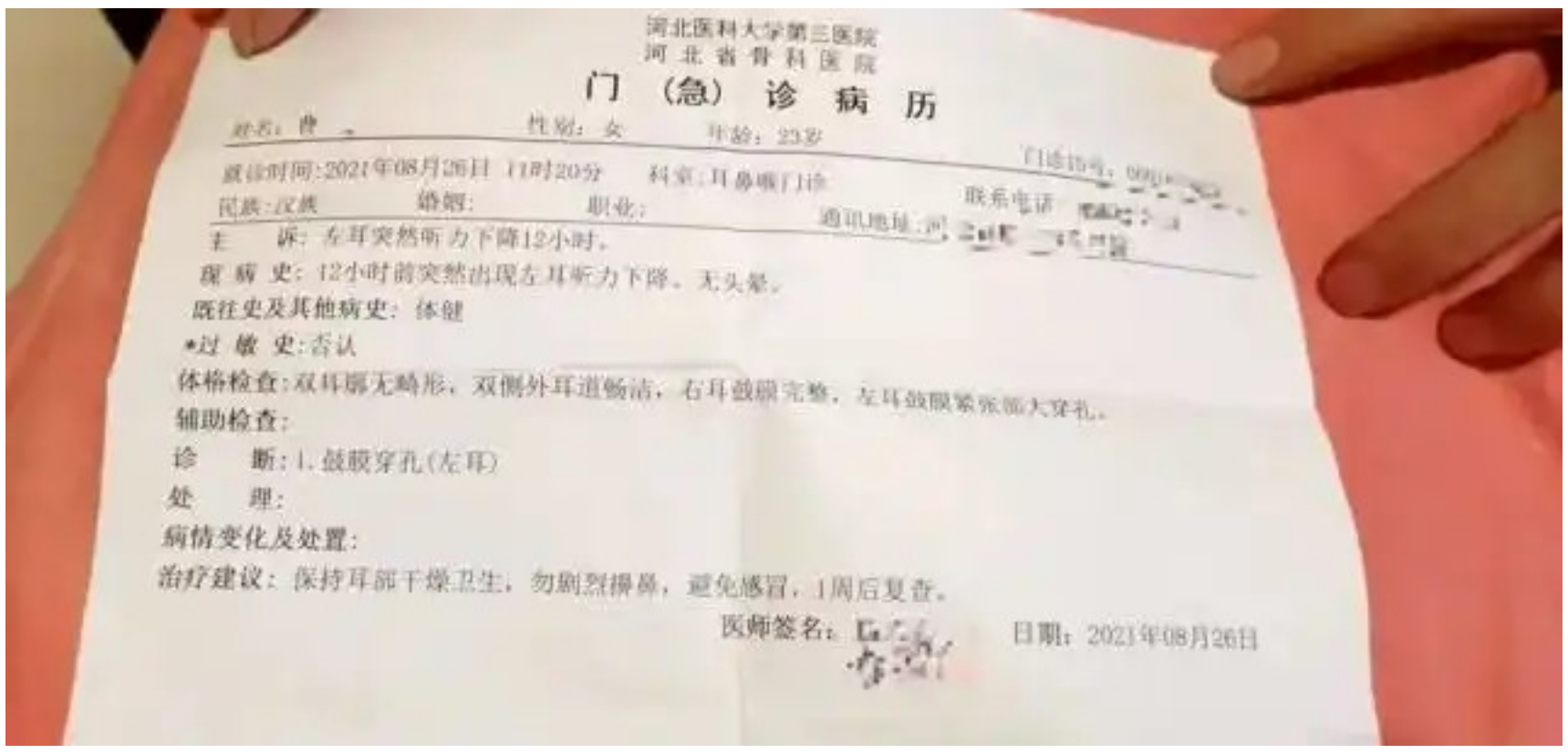
河北医科大学第三医院
河北省骨科医院
门（急）诊病历
姓名：曹 性别：女 年龄：23岁
就诊时间：2021年08月26日 11时20分 科室：耳鼻喉门诊 门诊卡号：
民族：汉族 婚姻： 职业： 联系电话 通讯地址：
主 诉：左耳突然听力下降12小时。
现病史：12小时前突然出现左耳听力下降。无头晕。
既往史及其他病史：体健
*过敏史：否认
体格检查：双耳廓无畸形，双侧外耳道畅洁，右耳鼓膜完整，左耳鼓膜紧张部大穿孔。
辅助检查：
诊 断：1.鼓膜穿孔(左耳)
处 理：
病情变化及处置：
治疗建议：保持耳部干燥卫生，勿剧烈擤鼻，避免感冒，1周后复查。
医师签名： 日期：2021年08月26日

[illegible]

[illegible]

[illegible]“[illegible]”[illegible]

[illegible]

[illegible]……[illegible]
2025[illegible]3[illegible]24[illegible]

[illegible]

[illegible]

[illegible]3[illegible]9[illegible]32[illegible]

[illegible]

[illegible]

2025[illegible]10[illegible]31[illegible]8[illegible]

[illegible]

[illegible]“[illegible]”[illegible]“[illegible]”[illegible]“[illegible]”[illegible]“[illegible]”[illegible]“[illegible]”[illegible]“[illegible]”[illegible]“[illegible]”[illegible]“[illegible]”[illegible]

[illegible]

[illegible]